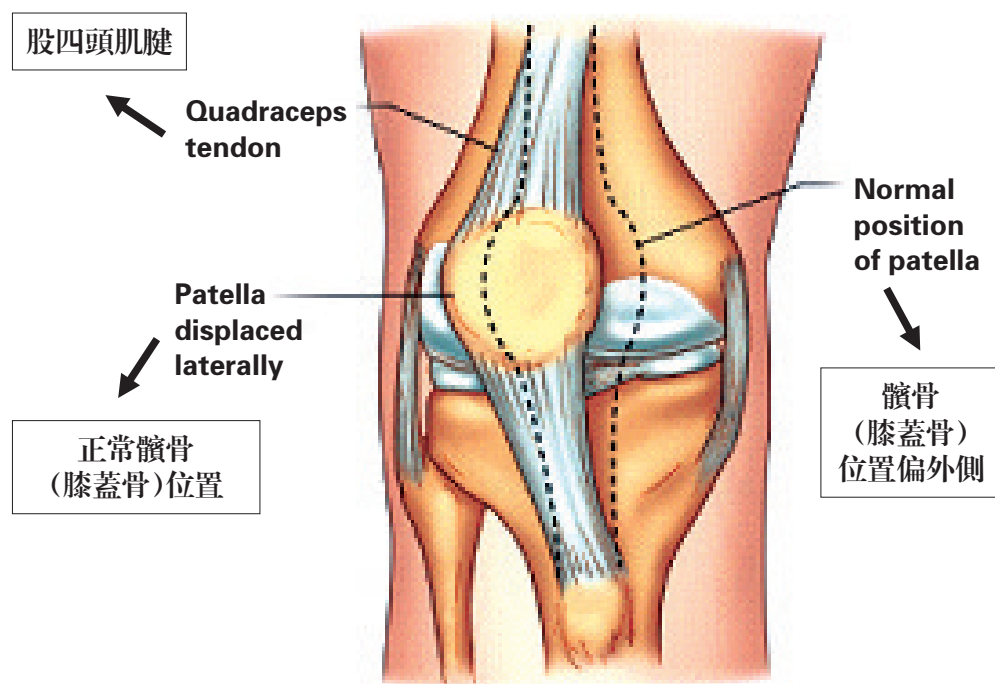


膝蓋問題知多少?

醫生您好，我兒子現在一歲九個月了，在他一歲時發現他蹣跚時左膝蓋下方外側有塊骨頭凸起，尖尖的，但站起來就看不到也摸不著，走路跑步都沒問題，不疼，一直到現在。醫生，這種情況意味著什麼？為什麼會這樣？我很擔心！

骨科專家DR Kannan解答如下：

你兒子大概是在1歲左右開始學習走路。我們的膝關節由幾種結構組成，其中最突出的部分就是髌骨，也被俗稱為膝蓋骨。股四頭肌的肌腱附著在骨肌腱上方，而髌腱附著在骨肌腱下方。



在非常年幼的兒童，由於孩子的韌帶及肌腱都非常鬆軟。所以當他做任何膝關節彎曲的動作時，您可以注意到他的髌骨在移動，這是因為髌骨（膝蓋）被肌腱向上和向下拉動著。這是幼童在成長過程中非常常見的。這不會造成任何疼痛，孩子還是能夠正常的跑步跳躍和做其它正常活動。

隨著膝蓋骨頭的生長和肌肉變得更強壯的情況下，你所觀察到的現象會漸漸好轉。因此當孩子到了一定的年齡，他最有可能不會注意到骨頭向外移動的情況。

如果孩子的骨骼過移動，並引起疼痛的現象而限制孩子進行正常的活動，那時就需要特別的注意了。這是因為孩子有可能出現了膝蓋骨脫位的情況。這時候膝蓋會出現紅腫，疼痛的癥狀，而且孩子會跛行。

另一種稀有的原因導致膝蓋骨突出是當膝蓋骨和膝關節間的骨質增生引起的。這被稱為外生骨疣，有些孩子天生就具有這種骨骼生長，但這不具有危險性。為了預防安全，任何骨骼的骨質增長都建議由專科醫生檢查，並進行適當的臨床檢查。

當你留意到膝關節有腫脹或有膝蓋腫塊的情況下，最好是諮詢專家。

Dr Kannan是一位在足踝疾病專科訓練有素的獎學金骨科專家。他畢業於新加坡國立大學，獲得內外全科醫學學士學位，並在新加坡接受了先進的專業骨科手術培訓。

從愛丁堡皇家外科大學獲得了他的研究生學歷。他榮獲由衛生部主辦的專科足部和踝關節重建手術進修的獎學金。他也在瑞士和荷蘭完成了腳和踝關節重建和足部和踝關節微創手術的專科培訓。

Dr Kannan在重建足踝外科的經驗豐富，也是新加坡較少數專科醫師之一。他的特別興趣是研究軟骨再生和軟骨缺損管理。

Dr Kannan 的臨床專長是足部和腳踝手術有以下幾個方面：

1. 運動損傷，韌帶損傷和腱末端
2. 關節鏡手術的軟骨缺損和衝擊的管理/關節鏡下手術治療軟骨缺損和撞擊的管理
3. 前足畸形矯正
(拇趾囊腫和小趾畸形)
4. 足部疼痛管理(跖骨)
5. 糖尿病足部潰瘍
6. 腳和踝關節周圍骨折治療
7. 扁平足和高拱的腳的修正
8. 包括人工踝關節置換和截骨關節炎的診治